CHUC CENTRO HOSPITALAR E UNIVERSITÁRIO DE COIMBRA

Clínica Universitária de Radiologia

VIII Jornadas Temáticas da SPRMN
III Jornadas Ibéricas de Radiologia
CaBEÇa e PESCoÇo
7 - 8 novembro 2013
COIMBRA

PATOLOGIA DO ESPAÇO RETROVISCERAL

Daniel Ramos Andrade[1], Maria Coelho[2], Luísa Costa Andrade[1], Luís Curvo Semedo[1], Filipe Caseiro Alves[1]

[1-] SERVIÇO DE RADIOLOGIA DO CENTRO HOSPITALAR E UNIVERSITÁRIO DE COIMBRA , FACULDADE DE MEDICINA DA UNIVERSIDADE DE COIMBRA

[2-] SERVIÇO DE RADIOLOGIA DO HOSPITAL INFANTE D. PEDRO, AVEIRO

O espaço retrovisceral ou retrofaríngeo estende-se desde o clivus até um nível variável entre D1 e D6, onde a fáscia alar (seu limite posterior) se funde com a fáscia visceral (seu limite anterior). O "danger space" situa-se mais posteriormente, entre a fáscia alar e a fáscia pré-vertebral, e estende-se mais inferiormente, até ao diafragma, constituindo por isso uma via de propagação de infecções cervicais para o tórax. Em indivíduos normais, os dois espaços são indistinguíveis imagiologicamente.

O espaço retrovisceral tem uma porção supra-hioideia, que contém gânglios linfáticos e gordura, e uma porção infra-hioideia, que apenas contém gordura. Assim, as adenopatias apenas ocorrem no pescoço supra-hioideu, e lateralmente, poupando a linha média. Pelo contrário, a patologia tumoral ou infecciosa pode envolver as duas porções acima e abaixo do osso hióide, e atingir a linha média.

As principais patologias que se podem observar nestes espaços são: tumores benignos (lipoma, hemangioma), tumores malignos (metástases ganglionares, tumores faríngeos primários), lesões inflamatórias (adenite, abcesso), processos traumáticos (enfisema) e pseudotumores (artérias carótidas tortuosas).

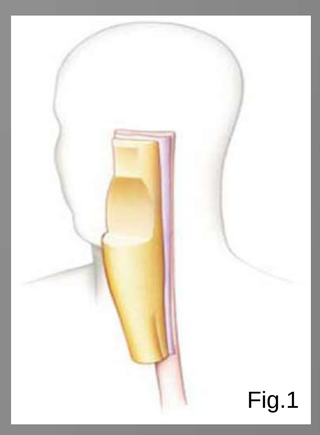

Fig. 1: Diagrama do espaço retrovisceral (amarelo), "danger space" (rosa escuro) e espaço pré-vertebral (rosa claro)

[Som PM (2003) – Head and Neck Imaging]

ARTÉRIAS CARÓTIDAS TORTUOSAS

Artérias carótidas tortuosas podem localizar-se medialmente no espaço retrovisceral, dado que a fáscia carotídea é incompleta acima da bifurcação da artéria carótida comum. Estes vasos podem simular massas cervicais na TC sem contraste. Aconselha-se nestes casos, a fazer um estudo complementar após administração de contraste.

Fig 2 e 3: TC sem contraste (fig.2), onde se observam pseudotumores medialmente no espaço retrovisceral, que se provaram tratar de artérias carótidas internas tortuosas no estudo efectuado após administração de contraste (fig.3).

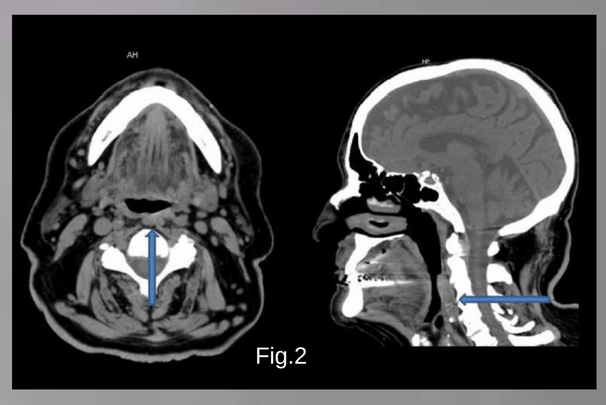

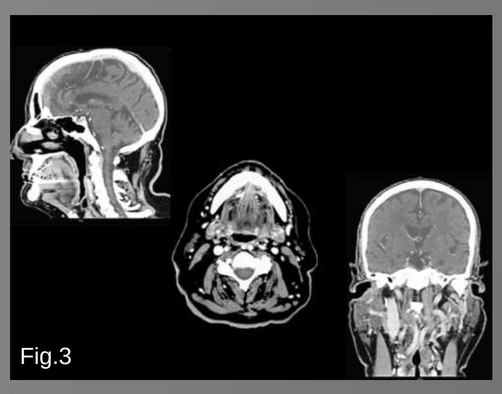

INFLAMAÇÃO / INFECÇÃO

Os gânglios retrofaríngeos drenam a nasofaringe, orofaringe, cavidade nasal, seios paranasais, ouvido médio e espaço pré-vertebral. Não devem ser maiores que 8mm. Em caso de infecção ocorre proliferação e invasão por células inflamatórias (linfadenopatia reactiva); podendo depois evoluir para necrose e formação de pús (linfadenopatia supurativa). Nesta última fase, pode ser difícil o diagnóstico diferencial com abcesso. Importa distinguir as duas patologias. Os gânglios supurativos são redondos ou ovais, podendo apresentar discreto realce periférico à volta do centro necrótico; poupam a linha média e associam-se a edema retrofaríngeo. Os gânglios metastáticos podem ter aparência semelhante, mas geralmente têm outros achados acompanhantes e clínica condizente. Já os abcessos, traduzem-se por colecções que ocupam todo o espaço retrofaríngeo, com configuração redonda ou oval, com efeito de massa e parede espessa com efeito de realce.

Uma infecção do espaço retrofaríngeo pode facilmente ultrapassar a fina fáscia alar para o "danger space", e daí disseminar-se para o mediastino, causando mediastinite, pericardite, pleurite ou empiema.

Fig. 4: Gânglio retrovisceral reactivo – aumentado de dimensões e com realce, mas sem centro hipodenso.

Fig. 5: Gânglio retrovisceral supurativo – aumentado de dimensões, com centro necrótico e realce periférico, sem efeito de massa, associado a edema retrofaríngeo (numa doente com parotidite esquerda); de notar que, num doente com história de neoplasia, estes achados poderiam corresponder a metástases ganglionares.

Fig. 6: Abcesso retrovisceral e do "danger space" – colecção hipodensa, com parede espessa com efeito de realce, com grande extensão longitudinal, e que causa efeito de massa na via aérea, com necessidade de traqueostomia.

Fig. 7: Mediastinite como complicação do abcesso retrofaríngeo – é evidente uma colecção rodeando o esófago; há ainda sinais de empiema pleural bilateral e consolidação parenquimatosa pulmonar.

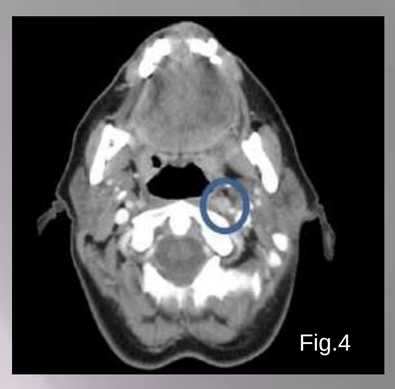

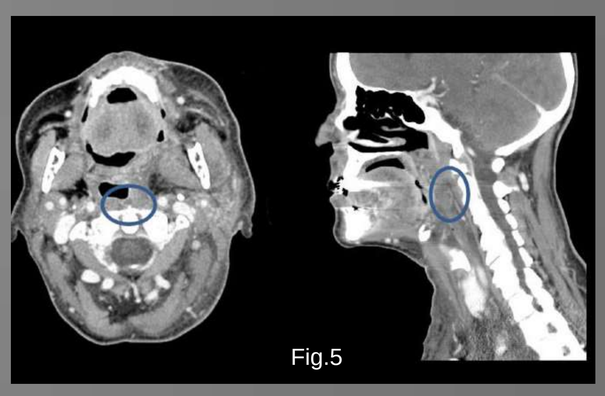

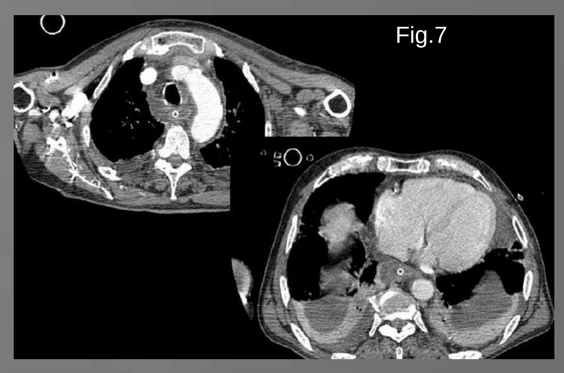

ENFISEMA

O enfisema do espaço retrofaríngeo e do "danger space" pode ser causado por trauma directo, infecção, ingestão de corpos estranhos, ventilação assistida ou dissecção desde outros espaços cervicais ou do mediastino. Além de ar no espaço retrofaríngeo, o trauma directo pode também causar hematoma, edema ou infecção.

Fig. 8: Enfisema do espaço retrofaríngeo e "danger space" após traqueostomia e ventilação assistida. Há presença de ar em todos os espaços cervicais.

Fig. 9: Pneumomediastino e enfisema do espaço retrovisceral. Note-se que o ar neste espaço causa efeito de massa no lúmen faríngeo (imagem da direita).

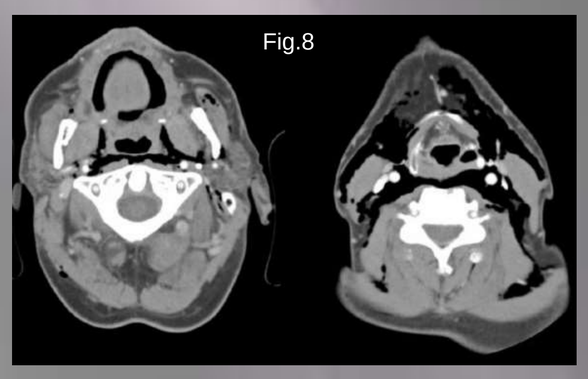

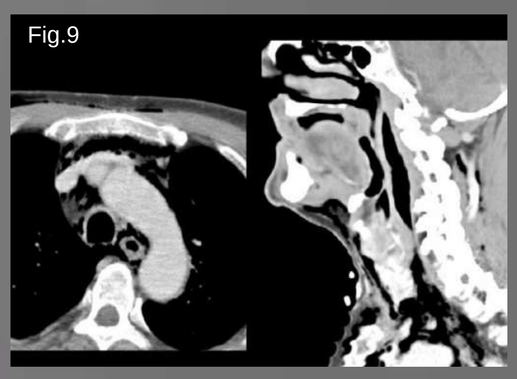

TUMORES BENIGNOS

Os Lipomas são tumores frequentes no pescoço, geralmente ocorrendo em idades avançadas. Quando no espaço retrofaríngeo, podem atingir grandes dimensões antes de serem clinicamente aparentes.

Os Hemangiomas cervicais estão geralmente localizados profundamente, podendo envolver múltiplos planos fasciais. Podem ser bem definidos ou ter um padrão infiltrativo, podendo, por isso, simular uma massa neoplásica maligna.

Fig. 10: Lipoma no espaço retrofaríngeo - massa hipodensa homogénea, com densidade de gordura, sem efeito de realce, bem definida, provocando discreto efeito de massa na via aérea.

Fig. 11: Hemangioma do espaço retrofaríngeo – massa homogénea, hipointensa em T1 (imagem da esquerda) e moderadamente hiperintensa em T2 (imagem da direita) ocupando as paredes posterior e esquerda da nasofaringe, com oclusão da fosseta de Rosenmuller.

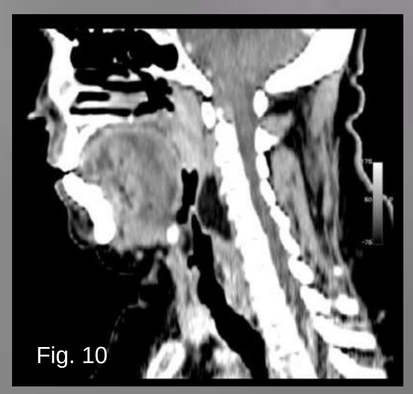

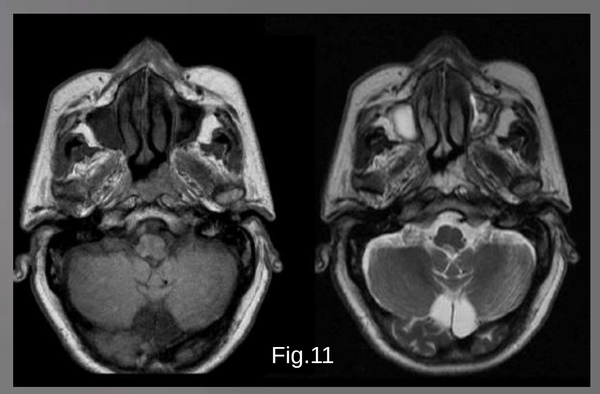

TUMORES MALIGNOS

As neoplasias malignas mais comuns no espaço retrofaríngeo são as faríngeas, esofágicas, tiroideias e linfomatosas.

A fáscia visceral anteriormente e a fáscia alar posteriormente podem conter os tumores nas fases iniciais, mas eventualmente acabam por se disseminar para outros espaços cervicais, incluindo o "danger space".

Metástases ganglionares, especialmente de carcinomas orofaríngeos, hipofaríngeos ou dos seios maxilares também podem ocorrer no espaço retrofaríngeo.

Fig. 12: Carcinoma espinhocelular da faringe – extensa lesão infiltrativa centrada ao seio piriforme esquerdo que invade o espaço parafaríngeo e retrofaríngeo; apresenta efeito de massa na via aérea e tem efeito de realce.

Fig. 13: Carcinoma anaplásico da tiróide – massa hipodensa, com alguns focos de calcificação, susbtituindo toda a tiróide; apresenta efeito de realce à periferia, com centro hipodenso, sugestivo de necrose; a massa empurra a laringe para a esquerda, invadindo-a e destruindo a sua cartilagem. De facto, a lesão infiltrava os espaços parafaríngeo direito, retrovisceral, "danger space" e pré-vertebral.

Fig. 14: Adenopatias metastáticas de carcinoma tonsilar – conglomerados adenopáticos, com necrose central e realce periférico, a nível do espaço retrofaríngeo.

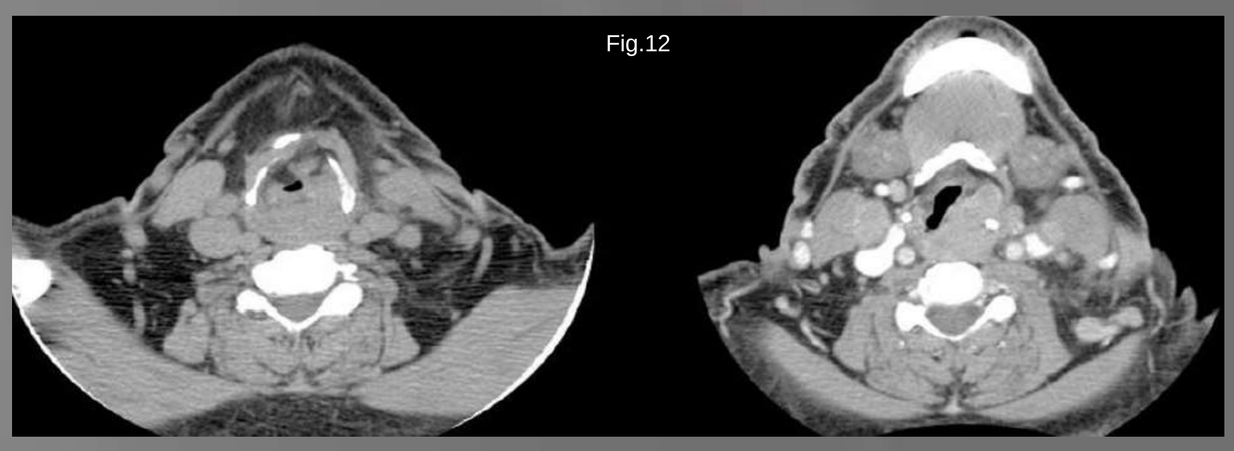

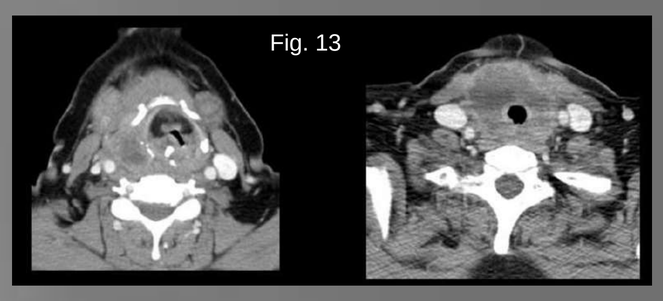

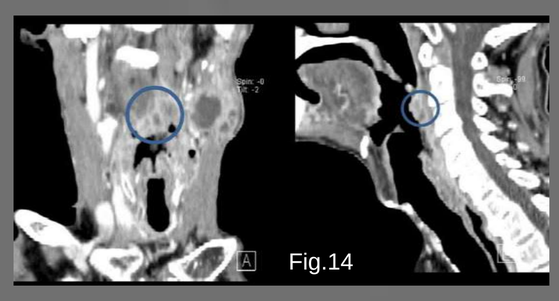

A maioria das patologias do espaço retrovisceral podem ser diagnosticadas com TC. A TC é também um importante meio para avaliar a extensão do processo patológico, o que tem importantes implicações terapêuticas. Para tirar o máximo proveito da TC e RM, o radiologista deve ter um detalhado conhecimento da anatomia e reconhecer o espectro de patologias habitualmente encontradas nestes espaços.